

A sua constituição se baseia em dois tipos de moléculas:

- *glicosaminoglicanas* (antigamente denominadas de mucopolissacarídeos);
- *proteínas*;

As glicosaminoglicanas são açúcares de alto peso molecular que ligados a proteínas no tecido conjuntivo, caracterizam as chamadas proteoglicanas. Imersas no fluido que vem do plasma sanguíneo, o líquido intersticial.

O líquido intersticial se forma devido a uma considerável parte do plasma sanguíneo sair de dentro dos capilares pela pressão hidrostática dos batimentos cardíacos. A água que se acumula na matriz extracelular tende a voltar para os capilares atraída pelas proteínas do plasma que não abandonaram o capilar, ou seja, atraídas por pressão osmótica.

A água que por sua vez não obedece este sentido, tende a voltar para os vasos sanguíneos como constituinte linfático, através dos vasos de fundo cego que desembocam nas veias.

Neste caso, trata-se dos ductos ou vasos linfáticos.

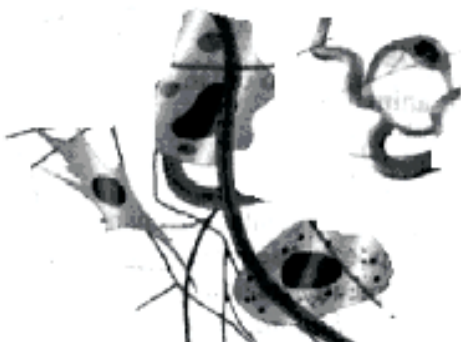### Tipos de Tecido Conjuntivo

- Tecido conjuntivo propriamente dito (TCPD);
- Tecido conjuntivo ósseo;
- Tecido conjuntivo cartilaginoso;
- Tecido conjuntivo sanguíneo;
- Tecido conjuntivo linfático;
- Tecido conjuntivo adiposo.

### Tecido conjuntivo propriamente dito

Podemos considerar inicialmente dois tipos de tecido conjuntivo propriamente dito: o frouxo e o denso.

O *tecido conjuntivo frouxo* tem esse nome porque suas fibras não formam massas compactas. É o tecido de maior distribuição no organismo, preenchendo espaços não ocupados por outros tecidos.



Tecido conjuntivo frouxo.

O *tecido conjuntivo denso* apresenta maior quantidade de fibras, quando comparado ao tecido conjuntivo

frouxo. Esse maior número de fibras e a maior compactação explicam o adjetivo denso aplicado a esse tecido.


O tecido conjuntivo denso pode apresentar fibras de uma maneira ordenada ou desordenada, recebendo, então, nomes especiais:

- *tecido conjuntivo denso não modelado*: suas fibras estão distribuídas desordenadamente. Ocorre em lugares como as cápsulas de órgãos, a derme, periosteo.

- *tecido conjuntivo denso modelado*: suas fibras são ordenadas. Como exemplo desse tipo de tecido, podemos citar os tendões, estruturas que ligam os músculos ao osso.

### Tecido conjuntivo adiposo

Neste tecido encontram-se células adiposas que se caracterizam por armazenar gorduras neutras (triglicéridios) e são encontradas em pontos específicos no corpo.



### Funções

- armazena energia na forma de gordura;
- fornece proteção contra choques mecânicos;
- atua como isolante térmico;

### Variedades de tecido adiposo:

- *tecido adiposo comum ou unilocular*: distribui-se por todo o corpo, mas o seu acúmulo e disposição depende do sexo e da idade, devido a influência de hormônios sexuais.

- *tecido adiposo pardo ou multilocular*: ao contrário do unilocular é bastante vascularizado e distribuído por todo o corpo. O homem na fase de recém nascido e os animais que hibernam apresentam o tecido multilocular que auxilia na manutenção do calor.

### Tecido conjuntivo cartilaginoso


O tecido conjuntivo cartilaginoso também é denominado de cartilagem e apresenta-se como um tecido rígido, menos entretanto que o tecido ósseo.

## Funções

- atua como elemento suporte;
- reveste as superfícies articulares;
- essencial para a formação e crescimento dos ossos longos;

## Constituição da cartilagem

A cartilagem é constituída pelas células denominadas de condrócitos e condroblastos, além de uma matriz cartilaginosa de fácil regeneração composta de colágeno tipo II, elastina (às vezes) e proteoglicanas.



Tecido conjuntivo cartilaginoso no desenho acima mostra a posição das células mergulhadas na matriz cartilaginosa.

Apesar do intenso metabolismo presente na área, o tecido cartilaginoso não apresenta vasos sanguíneos, sendo alimentado por artérias do conjuntivo que o rodeia e o líquido sinovial presentes nas articulações.

## Condrócitos

Células secretoras da matriz cartilaginosa que se renova constantemente. Possuem um citoplasma armazenando gotículas de gordura e glicogênio, além de possuir um retículo endoplasmático rugoso e golgi bem desenvolvidos.

Os condrócitos quebram a glicose por anaerobiose uma vez que o oxigênio é um elemento escasso na matriz cartilaginosa. Outro detalhe importante é que a síntese de proteoglicanas (proteínas + açúcares da matriz) é influenciada por hormônios que ativam e desativam o processo.

## Pericôndrio

O pericôndrio é uma camada de tecido conjuntivo presente em todas as peças cartilaginosas com exceção das cartilagens nas articulações.

## Tipos de cartilagem

- *cartilagem hialina*: representa o primeiro esqueleto do embrião e nos ossos longos, forma os discos epifisários. Ex: fossas nasais, traquéia, brônquios, recobrindo a superfície articulares e a extremidade ventral das costelas.

- *cartilagem elástica*: é um tipo de cartilagem semelhante a cartilagem hialina, mas apresenta além dos elementos citados acima, fibras elásticas que conferem ao tecido uma cor amarelada. Ex: pavilhão auditivo, no

conduto auditivo externo, na tuba auditiva, na epiglote e na cartilagem cuneiforme da laringe.

- *cartilagem fibrosa*: está associada ao tecido conjuntivo denso. É a mais resistente das três variedades, abundante em fibras elásticas e colágenas. Ex: discos intervertebrais e tendões.

## Considerações finais

- O crescimento das cartilagens se dá pela proliferação dos condrócitos centrais e pela adição de novos condrócitos na superfície.

- Os processos degenerativos são comuns em cartilagens, o mais comum é a deposição de fosfato de cálcio.

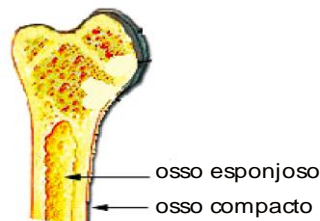
- As cartilagens lesadas em pessoas adultas não apresentam boa regeneração.

## Tecido conjuntivo ósseo

Representa o tecido conjuntivo mais rígido do corpo e elemento essencial para a constituição do esqueleto. Com função de proteger e alojar a medula óssea (tecido hematopoietico) e dar suporte as partes moles e órgãos vitais, associa-se aos músculos para possibilitar movimentos.

O tecido ósseo pode funcionar como depósito de cálcio, fosfato e outros íons, liberando-os de maneira controlada para manter o equilíbrio de suas concentrações nos líquidos corporais (intersticial, sangue e linfa).

Como todo órgão, o osso deve ser revestido por uma capa de tecido conjuntivo que apresenta células osteogênicas denominada de periosteio e endosteio.



## Osteócitos

Originados dos osteoblastos, encontram-se localizados em espaços denominados de lacunas e estabelecem ligações com outros osteócitos através de canaliculos, que possibilitam a troca e difusão de íons, assim como hormônios para todas as células.

Estes canaliculos desembocam em canais mais largos denominados Canais de Havers, por onde correm capilares e filetes nervosos, estes filetes justificam a sensibilidade notável nos ossos.

## Osteoblastos

Estas células são responsáveis por sintetizar a parte orgânica da matriz. Mas a medida em que os osteoblastos vão sintetizando e secretando a matriz, essas células passam a se tornar isoladas e somente se comunicam com as vizinhas através de canaliculos que se irradiam das lacunas, configurando assim a célula osteócito.